

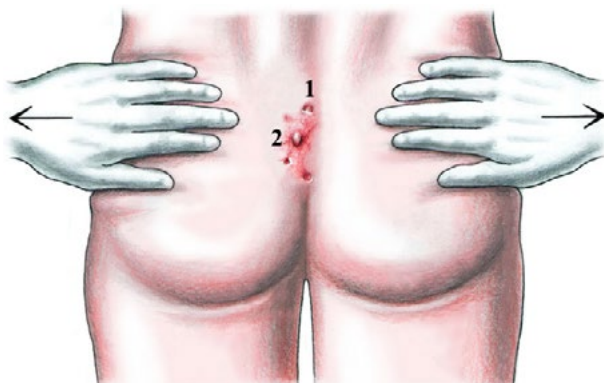
Steissbeinzyste (Pilonidalsinus)

Der Pilonidalsinus (lat. Pilus = Haar, Nidus = Nest) ist eine akut oder chronisch verlaufende Entzündung im Unterhautfettgewebe im Bereich des Steissbeins (Sakrum). Es werden drei Erscheinungsformen des Pilonidalsinus unterschieden: die asymptomatische, die akut abszedierende und die chronische Form.

Das Krankheitsbild tritt meist im zweiten bis dritten Lebensjahrzehnt auf wobei die Männer vorwiegend betroffen sind. Unzählige Synonyme für die Erkrankung wie Steissbeinfistel, Pilonidalzyste, Haarnestzyste, Sakraldermoid etc. weisen darauf hin, dass die eigentliche Entstehung der Krankheit bis heute nicht ganz klar ist.

Wie entsteht ein Pilonidalsinus

Während dem man früher das Sakraldermoid als angeborenes Leiden ansah, das aus liegengebliebenen Resten von tieferliegenden Geweben in der Embryonalzeit entsteht, wird heute der Pilonidalsinus eher als erworbene Krankheit bezeichnet, die durch eingewachsene Haare in der Rima ani (Gesässspalt) entsteht. Im Türkischen wird das Krankheitsbild sinnigerweise als Krankheit des umgedrehten Haares bezeichnet. Ursächlich wird nebst einer starken mechanischen Belastung des Gesässspaltes und kleinere Verletzungen der Haut, das Eindringen von Haaren diskutiert. In der amerikanischen Armee entstand deshalb der Ausdruck „Jeep driver's disease“. Die Haare dringen durch die Haut in das Unterhautfettgewebe ein und bewirken dort eine chronische Entzündung. Sekundär kann es zu Öffnungen nach aussen kommen, die als Pori bezeichnet werden. Gelegentlich können in diesen Öffnungen auch Haarbüschel beobachtet werden. Eine tief eingezogene Gesässfalte (wie bei jungen Frauen), welche die Haut Scherkräften aussetzt und in welcher der Schweiß stecken bleibt, scheint die Entwicklung eines Pilonidalsinus zu fördern.

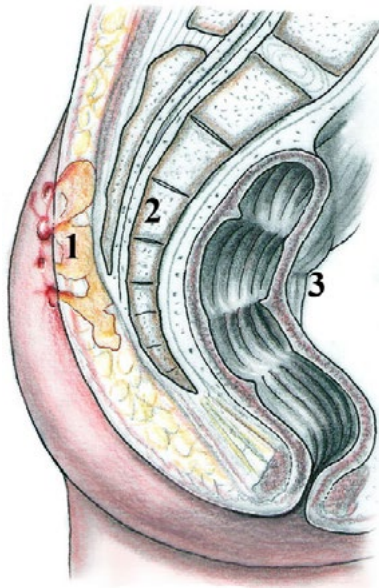


Die Diagnose eines Pilonidalsinus ist leicht zu stellen. Die kleinen Hautöffnungen (Pori) befinden sich meist in der Mittellinie, der so genannten Rima ani (1). Bei einer Entzündung (2) können auch Fisteln entstehen, die eher seitlich der Mittellinie gelegen sind und aus denen entzündliche Flüssigkeit austritt

Nicht verwechseln sollte man den Pilonidalsinus mit der teratogenen Dermoidzyste, einer angeborenen inneren Missbildung im Sinne eines abortiven Zwillings, der Haare und Zähne aufweisen kann. Eine solche Missbildung ist nur selten über dem Sakrum (Kreuzbein) gelegen, sondern manifestiert sich eher zwischen Kreuzbein und Enddarm.

Wie stellt man die Diagnose

Der Pilonidalsinus ist eine eigentliche Blickdiagnose. Die asymptomatische Form ist durch eine oder mehrere reizlose Pori (Hautöffnungen) in der Rima ani gekennzeichnet. Meist wird diese Form nur zufällig diagnostiziert. Bei einer akut abszedierenden Form zeigt sich eine Schwellung mit Rötung und Schmerzen in der Rima ani oder etwas seitlich davon. Im chronischen Stadium leiden die Patienten unter permanenten oder zwischenzeitlich auftretenden Absonderungen aus den Fistelöffnungen, die zum Teil stark riechen und sehr unangenehm sein können. Die Diagnose ist so eindeutig zu stellen, dass sich Röntgenuntersuchungen wie CT, MRI oder Fisteldarstellungen erübrigen.



Bei einer ausgeprägten chronischen oder auch akuten Entzündung kann das gesamte Unterhautfettgewebe bis zum Periost (Knochenhaut) des Steißbeins befallen sein. Gelegentlich sieht man wie eine Art Fuchsbau, den es bei einer Operation vollständig zu entfernen gilt.

1. Pilonidalsinus
2. Sakrum (Steißbein)
3. Rektum (Enddarm)

Welches sind die Therapiemöglichkeiten

Lokale Therapien oder die Gabe von Antibiotika können keine definitive Abheilung des Sinus bewirken. Die asymptomatische Form bedarf keiner Therapie. Hingegen muss bei der akut abszedierenden und bei der chronischen Form die chirurgische Behandlung herangezogen werden. Bei einem akuten Abszess bleibt lediglich die Möglichkeit, die Haut zu eröffnen und den Eiter abfließen zu lassen. In der Regel ist es nicht ratsam, im akut entzündlichen Stadium eine definitive Sanierung des Pilonidalsinus anzustreben.

Bei der chronischen Form des Pilonidalsinus mit immer wieder auftretender Wundsekretion ist die radikale Chirurgie indiziert. Das Ziel der Operation ist die radikale Entfernung des Pilonidalsinus und wenn möglich der Verschluss der Wunde mit einer Primärnaht oder in speziellen Fällen mit einer Lap-
penplastik.

Was passiert ohne Therapie

Ohne chirurgische Intervention kommt es bei der akut abszedierenden Form zur spontanen Eröffnung des Abszesses und Ausfluss von Eiter. Die Krankheit bleibt aber ohne chirurgische Intervention unbehandelt. Bei der chronischen Form sollte, wenn immer möglich die radikale Exzision und wenn möglich der Primärverschluss angestrebt werden. In seltenen Fällen mit chronisch entzündlichen Veränderungen des Pilonidalsinus kann es unbehandelt zum Auftreten eines Tumors kommen.

Welches sind die operativen Möglichkeiten

1. Exzision und Offenlassen der Wunde (sekundäre Wundheilung)
2. Exzision und Primärverschluss der Wunde
3. Exzision und Defektdeckung mittels Schwenklappen